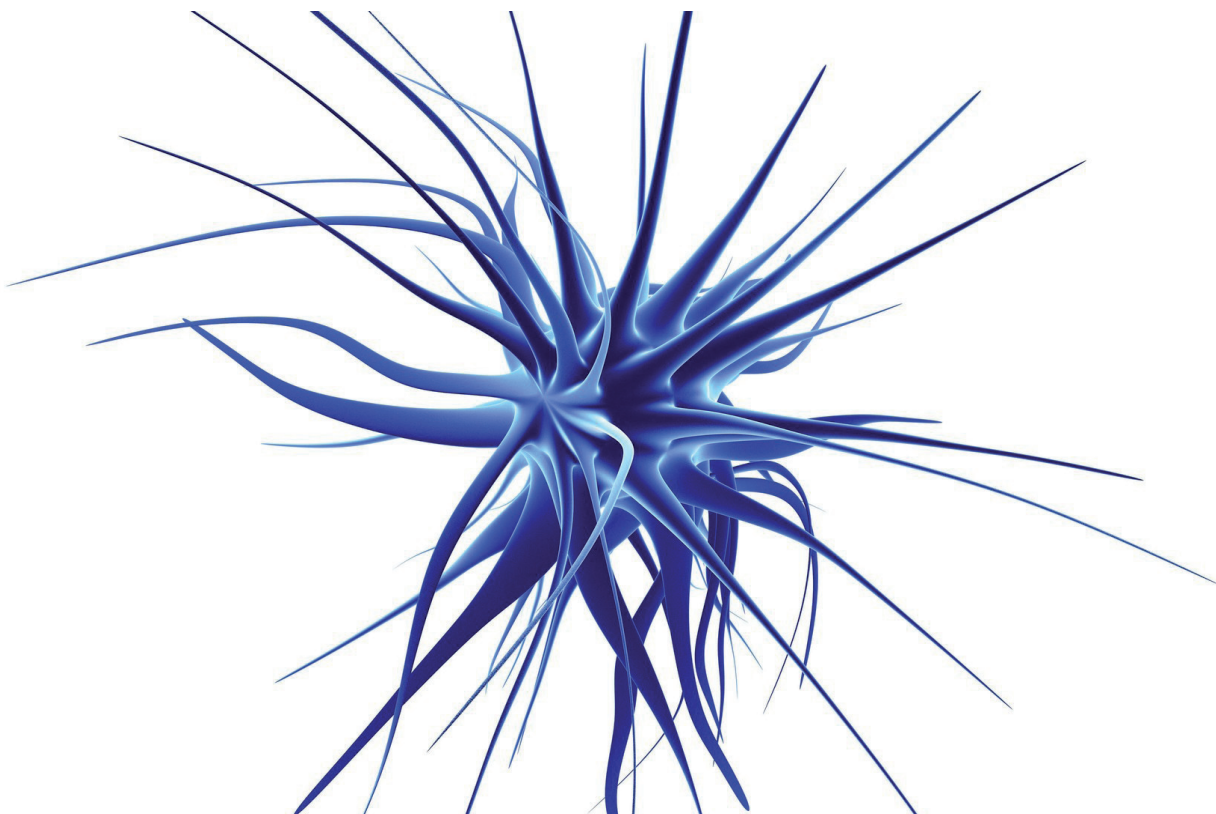


Zdeněk Seidl

Neurologie

pro studium i praxi

2., přepracované a doplněné vydání



Motto:

*Umění je velké,
příležitost prchavá,
rozhodnutí nesnadné
a výsledek nejistý.*

Zdeněk Seidl

Neurologie

pro studium i praxi

2., přepracované a doplněné vydání

Upozornění pro čtenáře a uživatele této knihy

Všechna práva vyhrazena. Žádná část této tištěné či elektronické knihy nesmí být reprodukována a šířena v papírové, elektronické či jiné podobě bez předchozího písemného souhlasu nakladatele. Neoprávněné užití této knihy bude **trestně stíháno**.

Prof. MUDr. Zdeněk Seidl, CSc.

Radiodiagnostická klinika 1. LF UK a VFN, Praha

Neurologie pro studium i praxi 2., přepracované a doplněné vydání

TIRÁŽ TIŠTĚNÉ PUBLIKACE:

Recenze:

Doc. MUDr. Jana Süssová, CSc.

Vydání odborné knihy schválila Vědecká redakce nakladatelství Grada Publishing, a.s.

© Grada Publishing, a.s., 2015

Cover Photo © allphoto, 2015

Vydala Grada Publishing, a.s.

U Průhonu 22, Praha 7

jako svou 5757. publikaci

Odpovědná redaktorka Mgr. Helena Vorlová

Perokresby Jana Nejtková, Radek Krédl

Fotografie dodal autor.

Sazba a zlom Milan Vokál

Počet stran 384

Vydání první, Praha 2015

Vytiskly Tiskárny Havlíčkův Brod, a.s.

Podpořeno výzkumným záměrem RVO-VFN 64165.

Názvy produktů, firem apod. použité v knize mohou být ochrannými známkami nebo registrovanými ochrannými známkami příslušných vlastníků, což není zvláštním způsobem vyznačeno.

Postupy a příklady v této knize, rovněž tak informace o lécích, jejich formách, dávkování a aplikaci jsou sestaveny s nejlepším vědomím autorů. Z jejich praktického uplatnění však pro autory ani pro nakladatelství nevyplývají žádné právní důsledky.

ISBN 978-80-247-5247-1

ELEKTRONICKÉ PUBLIKACE:

ISBN 978-80-247-9656-7 (pro formát PDF)

ISBN 978-80-247-9657-4 (pro formát EPUB)

Obsah

Seznam použitých zkratk	11
Předmluva	17
I OBECNÁ NEUROLOGIE	19
1 Klinické vyšetření pacienta	20
1.1 Anamnéza a objektivní vyšetření	20
1.1.1 Anamnéza	20
1.1.2 Klinické neurologické vyšetření	22
1.1.3 Schéma neurologického vyšetření	44
1.2 Vývoj a vyšetření dítěte v prvních dvou letech života	45
1.3 Vyšetření pacienta s poruchou vědomí	47
2 Obecná neurologie	51
2.1 Vývoj nervového systému a vývojové vady	51
2.2 Základní pojmy a principy nervové soustavy	54
2.3 Periferní nervy	59
2.4 Svaly – nervosvalový systém	61
2.5 Mícha a míšní syndromy	63
2.5.1 Míšní dráhy	64
2.5.2 Klinická symptomatologie při postižení míšních struktur	66
2.5.3 Cévní zásobení míchy	69
2.6 Poruchy hybnosti	70
2.6.1 Myopatie	73
2.6.2 Myotonický syndrom	73
2.6.3 Myastenický syndrom	73
2.6.4 Polymyositický syndrom	74
2.7 Mozkový kmen a kmenové syndromy	74
2.7.1 Pohled a jeho poruchy	76
2.7.2 Bulbární syndrom	77
2.7.3 Pseudobulbární syndrom	77
2.7.4 Decerebrační rigidita	77
2.7.5 Dekortikační rigidita	77
2.7.6 Syndrom koutu mostomozečkového	78
2.7.7 Syndrom zadní jámy lební	78
2.8 Vestibulární aparát a syndromy	79
2.8.1 Nystagmus	79
2.8.2 Vestibulární syndrom	80
2.9 Mozeček	81
2.10 Retikulární formace	83
2.11 Thalamus	84
2.12 Senzitivní systém	85
2.13 Autonomní, vegetativní systém	90
2.14 Syndrom vnitřního pouzdra (capsula interna)	94

2.15	Syndrom corpus callosum	95
2.16	Syndrom nitrolební hypertenze, hypotenze a tlakových nitrolebních konusů – kuželů (herní)	95
2.17	Syndrom meningeální	98
2.18	Extrapyramidový systém	99
2.19	Syndromy mozkových laloků, korové syndromy	101
2.19.1	Syndrom frontálního laloku	102
2.19.2	Syndrom parietálního laloku	102
2.19.3	Syndrom temporálního laloku	103
2.19.4	Syndrom okcipitálního laloku	104
2.20	Mozkové nervy a syndromy s postižením mozkových nervů	105
3	Pomocná neurologická vyšetření	113
3.1	Neuroradiologie	113
3.1.1	Nativní RTG vyšetření	113
3.1.2	Výpočetní tomografie (CT)	117
3.1.3	Magnetická rezonance (MR)	120
3.1.4	Angiografické vyšetření (AG), digitální subtrakční angiografie (DSA)	124
3.1.5	Myelografické-perimyelografické vyšetření (PMG)	126
3.1.6	Pozitronová emisní tomografie PET a hybridní přístroj PET-CT	126
3.1.7	Jednofotonová emisní tomografie (SPECT), SPECT/CT	127
3.1.8	Pneumoencefalografické vyšetření (PEG)	127
3.1.9	Ultrasonografické vyšetření	127
3.1.10	Ventrikulografie	128
3.2	Elektroencefalografické vyšetření (EEG)	128
3.3	Elekromyografie (EMG)	130
3.4	Evokované potenciály (EP)	133
3.5	Vyšetření likvoru	134
II	SPECIÁLNÍ NEUROLOGIE	139
4	Speciální neurologie	140
4.1	Bolesti hlavy	140
4.1.1	Migréna (migrenózní cefalea)	141
4.1.2	Tenzní bolesti hlavy	143
4.1.3	Cluster headache	144
4.1.4	Chronická paroxyzmální hemikranie (CPH)	144
4.2	Traumata mozku a míchy	145
4.2.1	Primární poškození mozku traumatem	147
4.2.2	Sekundární poškození mozku traumatem	157
4.2.3	Poranění páteře a míchy	160
4.3	Nádory mozku a míchy	165
4.3.1	Dělení nádorů	167
4.3.2	Klinické příznaky	182
4.3.3	Léčba nádorů	183
4.3.4	Nádory míchy a páteře	184

4.4	Cévní onemocnění mozku a míchy	188
4.4.1	Akutní cévní mozková příhoda (apoplexie – iktus – stroke)	191
4.4.2	Chronické ischemické změny CNS	206
4.4.3	Míšní cévní příhody	208
4.4.4	Subarachnoidální krvácení – SAK	208
4.4.5	Intrakraniální cévní malformace	211
4.5	Zánětlivá onemocnění nervového systému	213
4.5.1	Akutní bakteriální meningitida – meningitis purulenta	213
4.5.2	Spirochetové infekce a neuroinfekce	217
4.5.3	Lymfská borrelióza	220
4.5.4	Leptospiróza	221
4.5.5	Mykotická onemocnění CNS	222
4.5.6	Parazitární onemocnění CNS	222
4.5.7	Tuberkulózní meningitida	227
4.5.8	Intrakraniální absces, empyém	229
4.5.9	Granulomy	231
4.5.10	Virové infekce	232
4.5.11	Chronické virové infekce a prionová onemocnění	240
4.5.12	Tetanus	242
4.5.13	Botulismus	243
4.5.14	Huntingtonova choroba (chorea minor Sydenhami)	244
4.5.15	Sekundární encefalomyelitida (akutní diseminovaná encefalitida, postvakcinační)	244
4.5.16	Autoimunitně vyvolaná encefalitida	245
4.5.17	Akutní zánětlivá postinfekční polyneuropatie (Guillain-Barré syndrom – GBS)	245
4.6	Epilepsie	247
4.6.1	Klasifikace epileptických záchvatů	251
4.6.2	Vybrané epileptické syndromy	257
4.6.3	Léčba epilepsie	262
4.6.4	Epilepsie a podmínky pro přiznání způsobilosti řízení motorových vozidel	263
4.7	Spánek a jeho poruchy	264
4.7.1	Anatomicko-fyziologická poznámka	264
4.7.2	Diagnóza poruchy spánku	264
4.7.3	Narkolepsie a kataplexie	264
4.7.4	Parasomnie	266
4.7.5	Hypersomnie	266
4.7.6	Syndrom neklidných nohou (restless legs)	266
4.7.7	Insomnie	267
4.7.8	Syndrom spánkové apnoe (SAS)	267
4.8	Demyelinizační onemocnění	268
4.8.1	Roztroušená skleróza (RS)	270
4.8.2	Akutní diseminovaná encefalomyelitida (ADEM) a akutní hemoragická encefalomyelitida (AHEM)	279
4.8.3	Neuromyelitis optica – Devicova nemoc	281

4.8.4	Centrální pontinní myelinolýza a extrapontinní myelinolýza (osmotický demyelinizační syndrom – ODMS)	282
4.9	Extrapyramidový systém	282
4.9.1	Parkinsonova choroba (v historii nazývaná třaslavá obrna)	283
4.9.2	Progresivní supranukleární paralýza (PSP, nemoc Steele-Richardson-Olszewski)	287
4.9.3	Wilsonova choroba, hepatolentikulární degenerace, pseudoskleróza Westphalova-Strümpellova	287
4.9.4	Dyskinetické syndromy	288
4.9.5	Huntingtonova choroba	288
4.9.6	Hemibalismus	289
4.9.7	Myoklonická epilepsie (Unverichtova-Lungborgova)	289
4.9.8	Dystonie	289
4.9.9	Atetóza	290
4.9.10	Tiky	291
4.10	Degenerativní onemocnění nervového systému	291
4.10.1	Degenerativní nebo choroby známé etiologie, kde dominantním příznakem je demence	292
4.10.2	Halervorden-Spatzovo onemocnění	298
4.10.3	Autozomálně dominantní spinocerebelární ataxie	298
4.10.4	Amyotrofická laterální skleróza (ALS), Charcotova nemoc	300
4.10.5	Hereditární spastická paraparéza (Strümpell-Erb-Lorraine)	301
4.10.6	Syringomyelie	302
4.10.7	Werdnigova-Hoffmannova choroba	302
4.10.8	Aranova-Duchenneova choroba	303
4.10.9	Peroneální svalová atrofie (Charcot-Marie-Tooth choroba)	304
4.11	Neurokutánní syndromy – fakomatózy	304
4.11.1	Neurofibromatóza	304
4.11.2	Tuberózní skleróza	305
4.11.3	Sturge-Weberův syndrom	306
4.11.4	Von Hippelova-Lindauova choroba	307
4.11.5	Ataxia teleangiectasia – Luis-Barové syndrom	307
4.12	Vrozené poruchy metabolismu	307
4.12.1	Glykogenózy	307
4.12.2	Sfingolipidózy	307
4.12.3	Leukodystrofie	308
4.13	Mitochondriální encefalomyelopatie	310
4.13.1	MELAS (mitochondrial myopathy, encephalopathy, lactic acidosis a stroke-like episodes)	311
4.13.2	MERRF	312
4.14	Myopatie	313
4.14.1	Progresivní svalové dystrofie	313
4.14.2	Kongenitální svalové dystrofie	315
4.14.3	Získané myopatie	315
4.14.4	Dermatomyositida	316

4.14.5	Myopatie při metabolických poruchách	316
4.14.6	Paroxysmální svalové obrny	316
4.15	Myotonie	317
4.15.1	Thomsenova kongenitální myotonie	317
4.15.2	Dystrofická myotonie (Curschmann-Steinertova)	317
4.16	Myasthenia gravis	317
4.17	Neurologické komplikace vlivem léků, toxických látek a metabolických poruch	319
4.17.1	Neurologické komplikace vlivem léků	319
4.17.2	Neurologické komplikace vlivem toxických látek	320
4.17.3	Neurologické komplikace vlivem poruch metabolismu	323
4.18	Hydrocefalus	325
4.18.1	Obstrukční hydrocefalus	326
4.18.2	Komunikující hydrocefalus	327
4.18.3	Arrested hydrocefalus	327
4.19	Dětská mozková obrna (DMO)	329
4.19.1	Spastické formy DMO	330
4.19.2	Dyskinetická forma	330
4.20	Postižení periferních nervů	330
4.20.1	Plexus cervicalis (C1–4, částečně C5)	331
4.20.2	Plexus brachialis (C5–Th1)	331
4.20.3	Plexus lumbosacralis	335
4.20.4	Obrna lícního nervu (n. facialis), Bellova obrna	336
4.20.5	Polyneuropatie	337
4.20.6	Hemispazmus n. facialis	339
4.20.7	Neuralgie n. trigeminus	339
4.21	Vertebrogenní onemocnění	339
4.21.1	Bolesti v oblasti bederní páteře	344
4.21.2	Bolesti v oblasti krční páteře	345
4.21.3	Kořenové syndromy	347
4.21.4	Pooperační komplikace	354
4.22	Rehabilitace	356
4.22.1	Fyzioterapie	358
4.22.2	Ergoterapie	360
4.22.3	Speciální část	360
4.23	Základní ekonomická charakteristika léčebných a diagnostických postupů	361
	Rejstřík	363
	Souhrn	381
	Summary	383

Seznam použitých zkratek

ACA	a. cerebri anterior
ACC	a. cerebri comunis
ACE	a. cerebri externa
ACI	a. cerebri interna
ACM	a. cerebri media
ACP	a. cerebri posterior
ACTH	adrenokortikotropní hormon
ADAS	Alzheimer disease assessment scale
ADC (mapy)	apparent diffusion coefficient
ADEM	akutní diseminovaná encefalomyelitida
ADH	antidiuretický hormon
ADP	adenosindifosfát
AEP	akustické evokované potenciály
AG	angiografické
AHEM	akutní hemoragická leukoencefalomyelitida
AICA	a. cerebelli anterior inferior
AIDS	syndrom získané imunodeficience
AIM	akutní infarkt myokardu
ALS	amyotrofická laterální skleróza
ARAS	ascendentní retikulární aktivační systém
ARC	komplex spojený s AIDS
ASLO	antistreptolyzin O
ATP	adenosintrifosfát
AV	arteriovenózní
AVM	arteriovenózní malformace
BAEP	sluchové evokované potenciály
BAL	dimerkaptopropanol
BH	bílá hmota mozková
BSE	bovinní spongiformní encefalopatie – nemoc šílených krav
CADASIL	cerebral autosomal dominant arteriopathy with subcortical infarcts and leukoencefalopathy
CBF	minutový mozkový průtok
CBV	mozkový objem krve
CMP	cévní mozková příhoda
CMV	cytomegalovirus
CNS	centrální nervová soustava
CO	kysličník uhelnatý
CPM	centrální pontinní myelinolýza
CMP	cévní mozková příhoda
CT	výpočetní tomografie (computerová tomografie)

CTA	CT angiografie
DAI	střížné poranění mozku (difúzní axonální poranění)
DAP	difúzní axonální poranění
DK	dolní končetina
DMO	dětská mozková obrna
DNET	dysembryoplastický neuroepiteliální tumor
DSA	digitální subtrakční angiografie
D-W	Dandy-Walker malformace
DWI	mozková difuze
EBV	virus Epsteina-Barrové
EDTA	etylendiamidooctová kyselina
EEG	elektroencefalografické vyšetření
EMG	elektromyografie
ENG	elektroneurografii při EMG
EP	evokované potenciály
EPM	extrapontinní myelinolýza
EPR	elementární posturální reflexy
ERT	endovaskulární revaskularizační terapie
FBSS	failed back surgery syndrom
FLAIR	fluid-attenuated inversion recovery
fMR	funkční magnetická rezonance
FTA	fluorescenční absorbce treponem
GA	gynekologická anamnéza
GABA	gama-aminomáselná kyselina
GBS	Guillain-Barré syndrom
GCS	Glasgow coma scale
GIT	gastrointestinální trakt
GM	grand mal
Gy	Gray
H reflex	Hoffmannův reflex
H	růstový hormon
HAART	vysoce aktivní antiretrovirová terapie
HE	hepatocerebrální encefalopatie
HEB	hematoencefalická bariéra
HIV	virus lidské imunodeficiency
HK	horní končetina
HMSN	hereditární motorická a senzorická neuropatie
HSV	herpes simplex virus
HU	Hounfieldova jednotka
ICP	nitrolební tlak
Ig	imunoglobulin
IL-2	interleukin 2

IMD	idiomuskulární dráždivost
IND	idioneurální dráždivost
INF- γ	interferon gama
IRIS	zánětlivý syndrom imunitní obnovy (immune reconstitution inflammatory syndrome)
KL	kontrastní látka
LP	lumbální punkce
LTV	léčebná tělesná výchova
MA	minimální anamnézou
MDCT	multi detector CT
MELAS	mitochondrial myopathy, encephalopathy, lactic acidosis a stroke-like episodes
MEP	motorické evokované potenciály
MID	multiinfarktová demence
MIP	(maximum intensity projection)
MMD	malá mozková dysfunkce
MMSE	mini mental state examination
MN	mozkový nerv
MR	magnetická rezonance
MRA	mozková angiografie pomocí MR
MRS	magnetická rezonanční spektroskopie
MRSI	magnetické rezonanční spektroskopické zobrazování
MSA	multisystémová atrofie
MSLT	test mnohočetné latence usnutí (multiple sleep latency test)
MTS	mesiální temporální skleróza
MUP	potenciál motorické jednotky
NF	neurofibromatóza
NIHSS	National institute of Health Stroke Scale
NMO	neuromyelitis optica
NMO-IgG	specifický sérový imunoglobulin proti Aquaporin 4
NO	nynější onemocnění
NS	nervová soustava
OA	osobní anamnéza
ODMS	osmotický demyelinizační syndrom
OPCA	olivo-ponto-cerebelární atrofie
PA	pracovní anamnéza
PAPP-A	těhotenský plazmatický protein-A
PC	technika Phase Contrast
PCR	polymerázová řetězová reakce
PEG	pneumoencefalografické vyšetření
PET	pozitronová emisní tomografie
PET-CT	pozitronová emisní tomografie a CT

PICA	a. cerebelli posterior inferior
PM	petit mal
PMG	perimyelografie
PML	progresivní multifokální leukoencefalopatie
PNET	primitivní neuroektodermový tumor
PSP	progresivní supranukleární paralýza (nemoc Steele-Richardson-Olszewski)
PVL	periventrikulární leukomalacie
PWI	perfusion –weighted imaging
r.	reflex
RA	rodinná anamnéza
RBN	retrobulbární neuritida
REM	rapid eye movements
RF	retikulární formace
RIND	reverzibilní ischemický neurologický deficit
R-komplexy	Rademakerovy komplexy
RS	roztroušená skleróza
rt-PA	rekombinovaný tkáňový aktivátor plazminogenu
SA	sociální anamnéza
SAE	subkortikální arteriosklerotická encefalopatie
SAK	subarachnoidální krvácení
SAS	syndrom spánkové apnoe
SEP	somatosenzorické evokované potenciály
SI	sakroiliakální
SLE	systémový lupus erythematodes
SMA	spinální svalová atrofie
SPECT	jednofotonová emisní tomografie
SSPE	subakutní sklerózující panencefalitida
SSS	sinus sagitalis superior
TAU	intraneurální protein TAU
TBC	tuberkulóza
TGA	tranzitorní globální amnézie
TIA	tranzitorní ischemická ataka
TK	krevní tlak
TNF-β	tumor nekrotizující faktor beta
TOF	technika Time of flight
TORCH	toxoplazmóza, rubeola, cytomegalovirus a herpes simplex
TPI	Treponema pallidum imobilizační test – Nelsonův test
UZ	ultrazvuk
VB	vertebrobazilární
vCJD	Creutzfeldova-Jacobova choroba
VEP	zrakové evokované potenciály

+

VZV	varicella zoster virus
ZJ	zadní jáma

Předmluva

Od prvního vydání knihy, kterou jsme napsali s doc. MUDr. Jiřím Obenbergem, CSc., **uplynulo více než 10 let.**

Neurologie stejně jako jiné medicínské obory byla **obohacena o nové poznatky**, prodělala na základě klinických studií **změny v terapii**, klinické vedení nemocných nepochybně ovlivnily **nové pomocné vyšetřovací metody**, což pochopitelně nemůže být utajeno studentům. Proto považují za nezbytné učebnici přepracovat a uvést v ní nově získané skutečnosti, které se týkají zejména kapitol speciální neurologie, v malém rozsahu pak oblasti neurologie obecné. Kniha je rovněž **rozšířena v obrazové části.**

Učebnice je určena především **mladým a začínajícím lékařům**. Bylo by pro mne potěšením, kdyby si ji vybrali ke studiu také **studenti lékařských fakult**, protože **odpovídá moderní koncepci a rozsahem předpokládaným znalostem u rigorózní zkoušky**. Rovněž **zahrnuje „celou“ oblast neurologie**, a nejedná se tedy o „vybrané kapitoly“ jako u řady učebnic.

Ve světě byla napsána řada znamenitých učebnic jak pro studenty, tak lékaře postgraduálního studia. Právě tyto publikace mne přesvědčily o tom, jak je obtížné napsat učebnici, která by vyhovovala oběma skupinám čtenářů. Zahraniční monografie neurologie v sobě skrývají jedno základní nebezpečí, které spočívá ve vymezení daného oboru, neboť například oblast onemocnění vertebrogenních – u nás rozsáhlé spektrum pacientů v neurologické ambulanci – je v řadě zemí spíše zájmem specialistů v ortopedii, rehabilitačním lékařství... Logicky tedy tato kapitola chybí a mohl bych jmenovat i jiné odlišnosti.

Významná je pro studenta i **cenová a jazyková dostupnost** české učebnice.

I přes překotný rozvoj nových diagnostických modalit, základem zůstává **klinické vyšetření a klinická rozvaha**, neboť jsou **určující pro výběr** dalších, často z hlediska ekonomického nákladných, **pomocných vyšetření**. Pokud je to možné, vždy upřednostníme neinvasivní vyšetřovací modalit nad invazivními, které, i když mnohdy v malém procentu, jsou doprovázeny komplikacemi, někdy i morbiditou.

Stále dochází ke zlepšování prognózy neurologicky nemocných a prodloužení délky života. Tyto úspěchy jsou doprovázeny mnohdy nemalými ekonomickými nároky. Otázkou pro budoucnost, a to ne jen pro lékaře, zůstává, jak s těmito poznatky pracovat. Řada studií prokazuje, že mnohdy velmi nákladná a pro nemocného obtěžující léčba u infaustních onemocnění je doprovázena jen několika dny nebo týdny „nekvalitního“ života (bezvědomí, bolesti...) a je otázkou, zda takto postupovat ve všech případech. Např. ve Velké Británii instituce NICE pomocí spolehlivých metod kvantifikují a kalkulují cenu roku **kvalitního života** pacienta po určité léčbě a srovnávají se standardem, což přináší důležité informace pro další úvahy.

Tvořit **učebnici neurologie pro studenty** je ideální současně **ze tří aspektů**, které **respektují časový sled výuky oboru** na klinice. Kniha začíná podrobným **neurologickým vyšetřením**, návodem jak přistupovat k nemocným na klinice. Zde se při výkladu nešlo vyhnout malým odbočkám do obecné, ale i speciální neurologie.

Učebnice pokračuje oddílem **Obecné neurologie**, který shrnuje podstatné údaje o nervovém systému z **preklinických oborů**, které mají vztah ke klinické praxi. **Odpaďá** tak povětšinou **nutnost pracně vyhledávat** tyto údaje v příslušných monografiích. Konečně poslední částí knihy je **Speciální neurologie**, která je členěna **klasicky podle**

nozologických jednotek se snahou o logické a **přehledné uspořádání**. **Charakteristika** uvádí základní problematiku, **definice** vymezuje chorobnou jednotku, **etiologie**, **patogeneze**, **klinické příznaky**, důležitá **pomocná vyšetření**, **diferenciální diagnóza** a **terapie** shrnují poznatky o jednotlivých onemocněních.

Jak se efektivně z knihy učit? Zatímco pro **první čtení** doporučujeme **text úplný**, po seznámení s ním postačí **v dalším čtení jen tučně vytištěné**.

Pevně věřím, že tím ušetříte drahocenný čas zkouškového období, zpříjemníme a usnadníme nutné osvojení tohoto krásného, medicínského oboru.

V Praze 15. května 2014

prof. MUDr. Zdeněk Seidl, CSc.

I OBEČNÁ NEUROLOGIE